

# СТАНИСЛАВ ЛИТВИНЕНКО: ТОТАЛЬНОЕ ЭНДОПРОТЕЗИРОВАНИЕ HALLUX RIGIDUS ПОЗВОЛЯЕТ В КРАТЧАЙШИЕ СРОКИ ВЕРНУТЬ ПАЦИЕНТА К АКТИВНОЙ ЖИЗНИ БЕЗ БОЛИ

Вiolet травматологи Краевой клинической больницы впервые в Пермском крае провели тотальное эндопротезирование первого плюснефалангового сустава. Этот вид высокотехнологичной медицинской помощи становится все более востребованным, поскольку деформирующий артроз первого пальца стопы занимает четвертое место по частоте распространенности после заболеваний тазобедренного, коленного и плечевого суставов. Существующие методики органосохраняющих операций, такие как хейлэктомия и артродез, являются травматичными, требующими длительной реабилитации. Но главное – они лишь временно облегчают жизнь пациенту, не избавляя от проблемы. Внедрение эндопротезирования плюснефалангового сустава в практику пермских травматологов существенно расширит возможности хирургического лечения для жителей Прикамья.

По разным данным около 2% людей страдают ревматоидными формами заболеваний, более половины которых приходится на долю мелких суставов. Определение «вальгусная деформация» объединяет два заболевания похожей локализации - Hallux valgus и Hallux

rigidus, но имеющих принципиальные различия в лечении. При Hallux valgus чаще всего применяется артропластика для исправления угла вальгусного первого пальца. А для восстановления движения в первом плюснефаланговом суставе производится резекция суставных концов и эндопротезирование.

Признаками Hallux rigidus являются боль и ограничение подвижности первого плюснефалангового сустава. Заболевание прогрессирует годами: в поздней стадии сустав почти не работает, становится ригидным (неподвижным). По словам травматологов, при попытке активных движений или при надавливании на палец снизу возникает острая боль, имеется отечность, покраснение кожи в области сустава. В запущенных случаях боль носит постоянный характер, становится трудно подобрать обувь из-за костного нароста, появляется хромота: пациенты вынуждены ограничивать себя в физической активности, соответственно, меняется образ жизни и её комфорт.

Причиной Hallux Rigidus, или остеоартроза, является преждевременный «износ» и «истирание» хряща на костях, составляющих плюснефаланговый сустав вплоть до подлежащей кости. Движения в суставе без хрящевого покрытия происходят с увеличенной силой трения. Отсутствие скольжения и конгруэнтности в суставе приводит к дальнейшему износу хрящевого слоя. Каждое движение в суставе, даже простой шаг, приводит к повреждению хряща. Организм пытается компенсировать повреждение хряща его повышенной продукцией - так вырастают костно-хрящевые остеофиты в области суставных поверхностей, происходит натяжение суставной капсулы, что приводит к сужению суставной щели и, следовательно, к еще большей силе трения и износу.

**Станислав Литвиненко, заведующий отделением травматологии ПККБ:** «К сожалению, в Пермском крае



Станислав Литвиненко

не ведется статистика по Hallux rigidus: по нашей просьбе проанализировали данные за год в Промеде – были зафиксированы только 60 случаев в краевом центре. В большинстве районов Пермского края Hallux rigidus даже не регистрируют.

На начальной стадии заболевания обращается мизерное число людей. А между тем, по некоторым данным, в течение первого полугодия после начала клинических проявлений у 40 процентов больных наступают необратимые изменения в суставе, а за последующие годы развиваются тяжелые инвалидизирующие изменения.

Некоторые больные, в том числе из районов Пермского края, обращались в Пермскую краевую клиническую больницу за консультациями. Мы понимали, что есть потребность внедрения современного высокотехнологичного метода хирургического лечения деформирующего артроза первого пальца стопы. Дело в том, что результаты традиционного консервативного и хирургического лечения - артродезирования и резекционной артропластики - не удовлетворяют ни пациентов, ни нас.

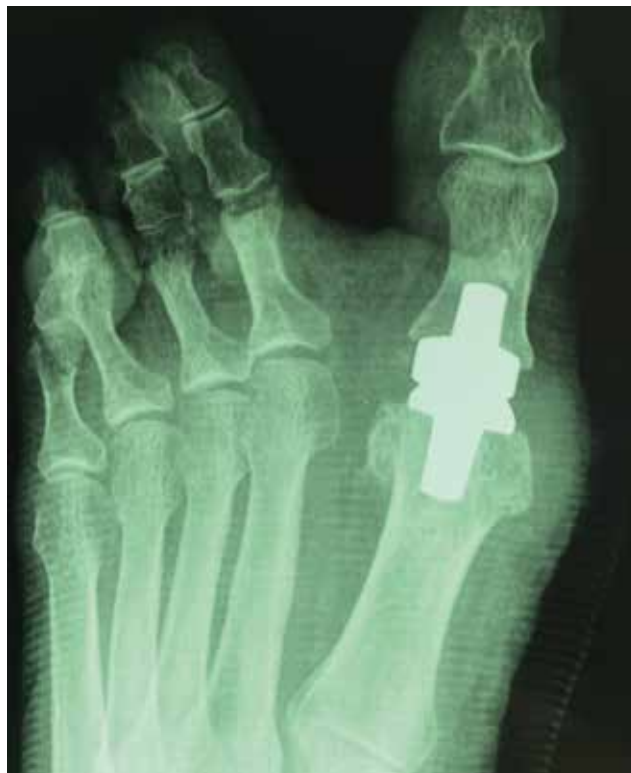Поэтому мы начали подступаться к этой теме еще в 2013 году. Этому предшествовало знакомство с профессором Анатолием Викторовичем Карловым – директором предприятия «Мойе Керамик-Имплантате», дочерней структуры немецкой компании MOJE Keramik-Implantate GmbH & Co.KG и томской фирмы «Биотехника». Это первое в России производство имплантатов мелких суставов из циркон-оксидной нанокерамики.

Клинической базой для томского предприятия является Новосибирский НИИ травматологии и ортопедии имени Я. Л. Цивьяна, где уже несколько лет устанавливают керамические эндопротезы, в том числе при деформирующем артрозе первого плюснефалангового сустава.

С профессором Карловым мы познакомились, когда он проводил серию мастер-классов в Сибири и на Урале, несколько раз он был в Перми. Поэтому 3 года назад я был приглашен на курс обучения в Новосибирский НИИТО, где и получил сертификат по современным технологиям эндопротезирования суставов.

Но лишь спустя 3 года удалось применить на практике полученные знания. Внедрение этой методики, так же как и других высокотехнологичных видов медицинской помощи требует времени и финансирования. Необходимость освоения эндопротезирования тазобедренных, коленных и плечевых суставов не вызывало сомнений. А столь радикальный подход к лечению мелких сегментов требовал медико-экономического обоснования. Тем не менее нам удалось доказать потребность в этом виде помощи и к лету этого года 43 эндопротеза Molana были приобретены.

Поскольку некоторые пациенты регулярно приезжали в отделение на консультации, нам не составило труда подготовить несколько человек для стартовых операций. Первой пациенткой стала жительница Красновишерска 54



лет с диагнозом деформирующий артроз первого пальца стопы (Hallux rigidus).

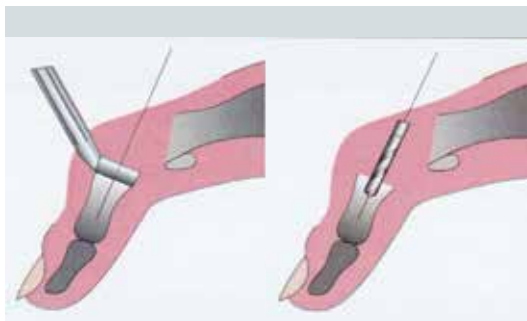
Немецкий керамический биопротез первого плюснефалангового сустава стопы, который мы установили, представляет из себя несвязанный эндопротез, состоящий из дистального и проксимального компонентов. Показаниями к применению таких конструкций служит не только артроз первого плюснефалангового сустава, но и другие заболевания - анкилоз, подагрические артриты. Противопоказания - остеопороз, альгодистрофия, тяжелый физический труд.

Освоение новой технологии для хирурга абсолютно нормальная ситуация: зачастую начинать приходится самостоятельно, без помощи тех, кто уже владеет той или иной прогрессивной методикой. В этот раз все проходило штатно, тем более, что сегмент не крупный, а опыт эндопротезирования больших суставов у нас накоплен внушительный: первый плюснефаланговый - один из простейших суставов, где нет множества связок. При подготовке к операции изучали литературу – производитель эндопротеза предоставил нам пошаговую инструкцию с описанием каждого этапа.

Установка имплантата сложностей не вызвала. Основной задачей была жесткая посадка эндопротеза, для чего тщательно была сделана выборка в кости: в нашем распоряжении был универсальный набор инструментов и линейка имплантатов разных типоразмеров.

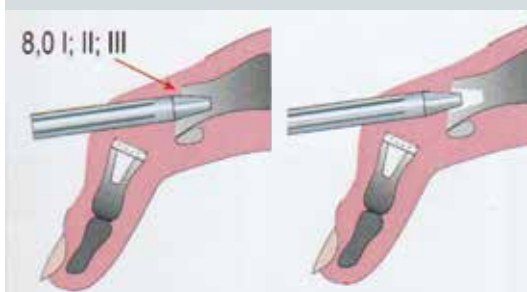
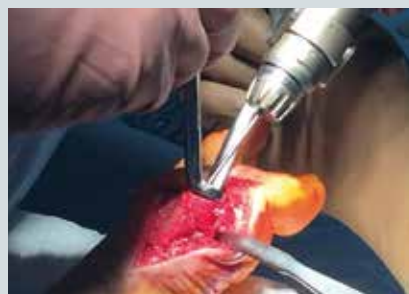Клиническими преимуществами этого вида эндопротезирования являются:

- быстрое исчезновение болевых ощущений;



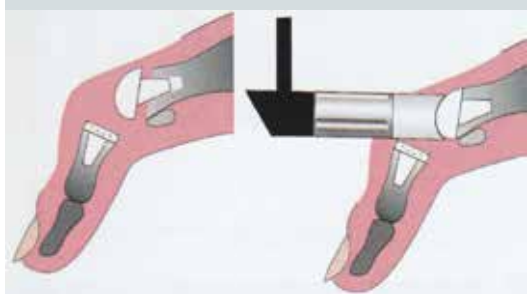
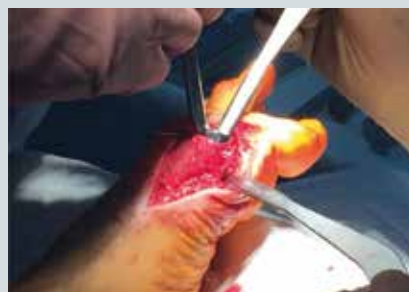Используя центрирующий инструмент (диаметр диска соответствует диаметру импланта), под контролем ЭОП установите в канал основной фаланги первого пальца спицу Киршнера.

С помощью канюлированного сверла нужного диаметра рассверлите канал для последующей установки в него ножки импланта. Введите сверло по спице Киршнера до отметки, обозначенной на сверле.



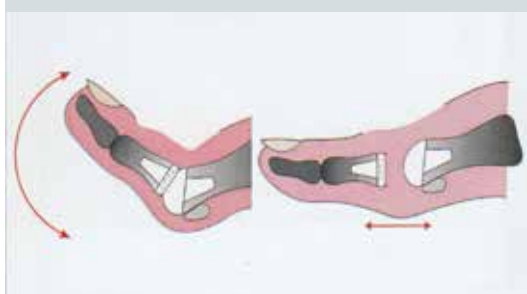
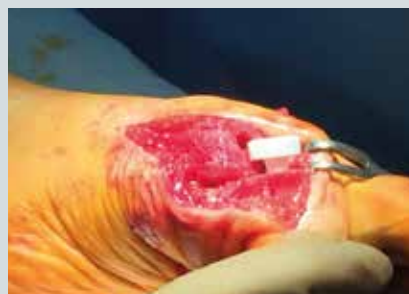Проведите ступенчатое уплотнение проксимального канала с помощью компактора, соответствующего диаметру ножки импланта.

Сначала используйте компактор I 8,0мм, затем компактор II 8,0мм и III 8,0мм, постепенно увеличивая ложе для ножки импланта.

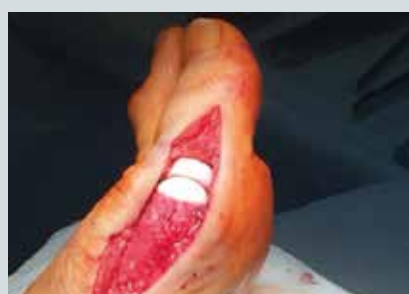

Установите проксимальный компонент в сформированное ложе в нужном положении: скошенный срез головки указывает на подошвенную поверхность.

С помощью вогнутого импактора окончательно установите имплант.



Вправьте сустав, проверьте подвижность и люфт. Зашейте капсулу и наложите кожные швы.



- сохранение и восстановление подвижности первого пальца стопы;
- оптимальная биосовместимость эндопротеза и кости;
- отсутствие истирания компонентов эндопротеза;
- бесцементная установка эндопротеза;
- быстрое восстановление после эндопротезирования и короткий реабилитационный период.

Мы искренне удивились и порадовались тому, насколько легко наши пациенты перенесли операцию. Можно сказать, что более благоприятно, чем артропластику при Hallux valgus. Уверен, что ликвидация патологического процесса и

восстановление движения в суставе прямо на операционном столе, способствуют активности пациентов – болевой синдром уходит, и они начинают наступать на ногу, сгибать палец.

Безусловно, о полном восстановлении может идти речь при соблюдении всех этапов реабилитации - он не простой и не быстрый, предусматривает определенные ограничения для того, чтобы дождаться интеграции эндопротеза. Форсировать процесс нельзя, однако трудно сдержаться, когда наступает долгожданное избавление от длительных мучений. Комплексную оценку внедрения метода на примере первых операций мы сможем сделать спустя 1,5-2 месяца после проведенного эндопротезирования.»